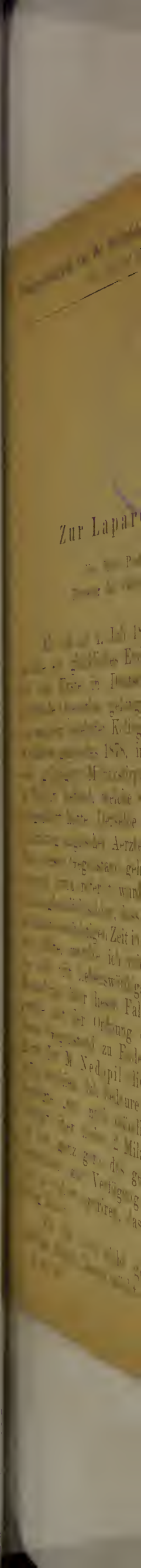

Separatabdruck aus Dr. Wittelshöfer's „Wiener med. Wochenschrift".
(Nr. 13 und Fortsetzungen, 1879.)

Zur Laparosplenotomie.

Von Hofr. Prof. Dr. V. CZERNY,
Direktor der chirurg. Klinik in Heidelberg.

Als ich am 1. Juli 1878 meine erste Milzexstirpation, welche ein glückliches Ende nahm, gemacht hatte, glaubte ich der Erste in Deutschland zu sein, dem diese eingreifende Operation gelungen sei. Bald jedoch erhielt ich von meinem verehrten Kollegen Friedreich das Juliheft der Archives générales 1878, in welchem sich ein Referat über eine gelungene Milzexstirpation des Herrn Dr. A. Martin in Berlin befand, welche derselbe schon am 13. Mai 1877 ausgeführt hatte. Derselbe hatte in Manchester auf der Versammlung englischer Aerzte im August 1877 einen Vortrag über diesen Gegenstand gehalten, welcher im British medical Journal kurz referirt wurde (9. Februar 1878). Da es mir fast unglaublich schien, dass ein so wichtiger Erfolg in unserer publikationssüchtigen Zeit in Deutschland verschwiegen worden sein sollte, wandte ich mich an Herrn Kollegen Martin, der mir mit liebenswürdigster Bereitwilligkeit ein ganzes Manuskript über diesen Fall zur Verfügung stellte. Ich war gerade mit der Ordnung der gesammelten Literatur über diesen Gegenstand zu Ende gekommen, als die Arbeit von Herrn Dr. M. Nedopil (diese Wochenschrift Nr. 8, 9 u. 10, 1879) erschien. Ich bedaure sehr, dass Herr Nedopil sich begnügte, „nur nach mündlicher Mittheilung eines Augenzeugen" über meine 2 Milzexstirpationen zu berichten, da ich ihm ganz gern das gesammelte Material über diesen Gegenstand zur Verfügung gestellt hätte, denn ich habe hier so viel zu operiren, dass mir zum Schreiben wenig Zeit übrig bleibt.

Da ich mich nicht gern zu den literarischen Ruminantien zählen lassen möchte, so sehe ich mich zu der etwas

undankbaren Aufgabe verurtheilt, die übrigens recht verdienstliche Arbeit Nedopil's zu ergänzen.

Ich habe den von Nedopil erwähnten 23 Fällen (inbegriffen den im Nachtrage erwähnten Fall von Geissel) nur noch jenen von Martin und einen von dem verstorbenen Baker Brown hinzuzufügen. Der Patient von Baker Brown (mündliche Mittheilung von Braxton Hicks an A. Martin) verblutete sich am Operationstische. Solche Fälle dürften wohl noch mehrere in der Literatur verschwiegen sein.

Im Ganzen waren somit bisher 25 Laparosplenotomien mit 6 Heilungen (Zaccarelli, Ferrerius, Péan (2), Martin, Czerny) bekannt geworden.

Ich beginne mit meinen 2 Fällen.

1. Fall. Frau B. S., 24 J. alt, aus Bensheim an der Bergstrasse gebürtig, will in der Jugend immer gesnnd gewesen sein. Die Periode trat zum ersten Male im 16. Jahre auf und kehrte alle 4 Wochen regelmässig und ohne besondere Beschwerden wieder. In ihrem 18. Jahre (1872) verheirathete sie sich nach Freudenheim in der Neckarniederung, wo Malaria nicht gerade selten ist. Im 6. Monate der Schwangerschaft fiel sie über einen Wasserkübel auf die linke Seite, wodurch sie gezwungen wurde, einige Tage das Bett zu hüten. Eine besondere Verletzung scheint nicht stattgefunden zu haben, da die Kranke bald wieder allen Geschäften nachgehen konnte. Nichtsdestoweniger glaubte sie später ihr Milzleiden auf diese Verletzung zurückführen zu müssen. Im Mai 1873 kam sie mit einem Knaben nieder. Die ziemlich schwere Geburt ging in 16 Stunden ohne Kunsthilfe vor sich. Die inneren Geschlechtstheile sollen zerrissen gewessen sein, wodurch sich eine Senkung der Gebärmutter entwickelt habe. Seit dieser Niederkunft kränkelte Frau S. beständig. Anfangs lag sie wochenlang wegen äusserst heftiger Blutungen, die sich häufig wiederholten, zu Bett, es traten heftige Schwächeanfälle, Ohnmachten, Fieber und Schmerzen im Leibe auf. Mit kurzer Unterbrechung hielten die Symptome bis gegen Weihnachten hin an, um welche Zeit sich Zeichen einer zweiten Schwangerschaft einstellten. Im Augnst 1874 erfolgte leicht, ohne irgend einen Zwischenfall, die Geburt des zweiten Knaben. Während der Gravidität waren Blutungen nicht eingetreten, die Schmerzen nur gering. 14 Tage nach der Entbindung konnte die Kranke wieder aufstehen, bekam aber $^1/_4$ Jahr später wieder starke Blutungen aus den Genitalien; Schwächegefühl, Ohnmacht, Schwindel, Kopfweh, Rückenweh stellten sich wieder ein. Der Stuhlgang war angehalten und erfolgte oft 8—14 Tage nicht, die Urinsekretion immer regelmässig. Blut- oder sonstige abnorme Bestandtheile im Urin wurden nie beobachtet. Allmälig liessen die Blutungen nach, nur hielt die Periode

bis in die letzte Zeit ziemlich stark, 8 Tage lang, an; Erbrechen und heftige Schmerzen im Leibe traten in den letzten zwei Jahren öfter ein.

Nachdem die Kranke bei mehreren Aerzten auch durch lokale Behandlung der Gebärmutter keine Hilfe gefunden hatte, kam sie Anfangs Februar 1878 zu mir. Die Blasengegend, ebenso wie die Gebärmutter war sehr empfindlich auf Druck, der Muttermund etwas verlängert und verdickt, jedoch frei von Geschwüren. Der Uterus etwas tiefer stehend, leicht beweglich. Etwas Fluor vorhanden. Fettpolster gering, jedoch im Gesichte noch ziemlich vorhanden. Da innere Mittel und Vaginalinjektionen erfolglos blieben, machte ich durch Skarifikationen am Muttermunde eine leichte Blutentziehung. Eine geringe Erleichterung hielt kurze Zeit an.

Am 6. März wurde eine genaue Untersuchung vorgenommen und dabei zum ersten Male eine bewegliche Geschwulst von glatter Oberfläche und im Allgemeinen nierenförmiger Gestalt, die bei Druck empfindlich schmerzte, im linken Hypochondrium entdeckt. Der Versuch, dieselbe durch eine elastische Bauchbinde zu fixiren, vermehrte nur die Schmerzen. Die Patientin kam in den nächsten Monaten durch Schmerzen, Ernährungsstörungen und menstruelle Beschwerden sehr von Kräften, die Geschwulst nahm entschieden an Volum zu und war schon bei leiser Berührung schmerzhaft. Sie ging desshalb sehr gern auf den Vorschlag, die Geschwulst durch die Operation zu entfernen, ein und trat am 23. Juni in die Klinik.

Status. In der linken Bauchgegend, am Rippenrande beginnend, mit der Längsaxe ziemlich parallel dem Poupart'schen Bande liegend, eine im Wesentlichen nierenförmige Geschwulst, deren Länge vom vorderen Rande der 11. Rippe bis in die Nähe der Symphyse etwa 22 Ctm. beträgt. Der quere Durchmesser beträgt etwa 11 Ctm. Ihr konkaver Hilus sieht nach rechts und steht in der Nähe des Nabels. Die Oberfläche der Geschwulst ist mehr weniger glatt, Konsistenz teigig weich, keine Fluktuation nachweisbar. Nach aufwärts kann man den unteren Rand der Geschwulst leicht bis in die Nabelhöhle verschieben. Nach rechts kann man sie bis über den äusseren Rand des rechten geraden Bauchmuskels bewegen. Die Leberdämpfung beginnt in der Mamillarlinie am unteren Rande der 6. Rippe und reicht bis zur Nähe des Nabels. Im Epigastrium tympanitischer Schall bis zur linken Parasternallinie. Die Geschwulst ist von innen unten von Gedärmen überlagert. In der Milzgegend gedämpfter Schall von der 8. Rippe bis zum Rippenrande. Die Ovarialgegend beiderseits, besonders aber rechts, empfindlich. Das rechte Ovarium ist deutlich zu fühlen, das linke nicht. Lungen und Herz normal. Die Urinmengen betrugen in 5 aufeinander folgenden Tagen 725, 560, 675, 525 und 660 CCtm. Das spezifische Gewicht war 1·027. Im reichlichen Sedimente des kalten Urins waren viel Urate, einige Blasenepithelien und

phosphorsaure Ammoniakmagnesia nachweisbar. Kein Eiweiss. Reaktion schwach alkalisch. Die mikroskopische Untersuchung des Blutes ergab keine wesentliche Veränderung desselben.

In einem Konsilium mit Geheimrath Friedreich kamen wir zu der Ansicht, dass wegen der Form der Geschwulst, wegen der vorhandenen Milzdämpfung, wegen der Schalldifferenz beider Lumbargegenden in Knieellenbogenlage (links heller tympanitisch als rechts), wegen der Alteration der Urinsekretion, endlich wegen Ueberlagerung der Geschwulst durch Gedärme, wahrscheinlich eine Wanderniere vorliegen dürfte. Obgleich mir damals noch keine Erfahrungen über die Exstirpation von Wandernieren bekannt waren, glaubte ich mich doch zu dem Vorschlage der Exstirpation berechtigt. Die Grösse und Empfindlichkeit der Geschwulst schien auf eine Degeneration des Organs hinzudeuten, palliative Mittel halfen nichts, andere Mittel gibt es nicht, die Kräfte der Patientin waren in sichtlicher Abnahme, ihre Stimmung so verzweifelt als nur möglich. Bekanntlich ist seitdem die erfreuliche Nachricht in die Literatur übergegangen, dass Dr. A. Martin dreimal (am 24. März, 25. August und 14. November 1878) diese Operation mit glänzendstem Erfolg ausgeführt hat. (Die Wanderniere und ihre chirurgische Behandlung, von Dr. Fr. Keppler. Langenbeck's Archiv, XXIII. Band, S. 520.)

Operation am 1. Juli 1878. Der Bauchschnitt, in der Mittellinie etwa 12 Ctm. lang, lag theils oberhalb, theils unterhalb des Nabels. Unmittelbar nach Eröffnung des Bauchfelles präsentirte sich die Geschwulst, die an ihrer blaurothen Farbe sogleich als Milz erkannt wurde. Die Indikation zur Entfernung des Organes war dadurch nicht alterirt. Ich zog desshalb den nirgend abnorm verwachsenen Milztumor aus der Bauchwunde hervor und liess den Stiel, welcher mehrere Arterien von Gänsefederkieldicke und Venen von Kleinfingerdicke enthielt, durch die Lippen der Bauchwunde von Assistenten komprimiren. Nun wurden die im Ligamentum gastro-lienale enthaltenen Gefässe mit dicken Fäden meiner Karbolseide doppelt in 5—6 Portionen unterbunden und durchschnitten. Die 2 stärksten Arterienlumina und eine 3. Arterie, die nach der Lösung der Geschwulst noch spritzte, wurden isolirt mit Seide unterbunden. Alle Ligaturfäden wurden kurz abgeschnitten und der Stiel in die Bauchhöhle versenkt. Die Blutung während der Operation war sehr gering und stammte fast nur aus der Milz. Eine Toilette der Bauchhöhle war desshalb kaum nöthig, die Bauchwunde wurde mit tiefgreifenden (das Bauchfell mitfassenden) und oberflächlichen Nähten vereinigt. Während der ganzen Operation und Nachbehandlung wurden strenge die Lister'schen Vorschriften beobachtet, wie ich sie kurz geschildert habe. (Ueber die Laparotomie mit antiseptischer Wundbehandlung. Langenbeck's Archiv, XXIII. Band, S. 384.) Die Assistenz wurde von den Herren Prof. Braun, Dr. Had-

lich, Gaspey und Heuck vorzüglich geleistet. Die Narkose war mehrmals durch Brechreiz gestört.

Der entfernte Milztumor wog nach Abgang einer beträchtlichen Menge Blutes noch 365 Grm. Seine Länge 23 Ctm., Breite 12 Ctm., Dicke 6 Ctm. Nach der Untersuchung des Herrn Prof. Arnold handelt es sich um einfache Hypertrophie.

Der Verlauf nach der Operation war äusserst günstig, die höchste Achselhöhlentemperatur betrug 37·6, die Pulsfrequenz erreichte wohl mehrmals 108, jedoch scheint die Ursache in momentanen Aufregungen ihres onhehin sehr erregbaren Gefässnervensystems gelegen zu haben. Unmittelbar nach der Operation sehr heftige Schmerzen im Unterleibe, die durch eine Eisblase und Morphiuminjektion (0·01) gemildert wurden. In den folgenden Stunden war etwas Brechreiz vorhanden und am 2. Juli trat zweimal galliges Erbrechen ein. Die Nacht war ziemlich gut. Im Urin, der mit dem Katheter geholt werden musste, etwas Eiweiss. Am 3. Juli wurden wegen zu starken Druckes die Bindentouren des Verbandes seitlich aufgeschnitten, ohne die Wunde aufzudecken, und durch einen Handtuchverband befestigt. Der Urin, der wiederholt mit dünnen Stuhlentleerungen unwillkürlich abfloss, enthielt Nachmittags kein Eiweiss mehr und reagirte stark sauer. Am 4. waren die Ueblichkeiten geringer, Schmerzen im Unterleibe noch vorhanden. Ausser Eiswasser, Champagner und Kaffee hatte Patientin noch nichts genommen. Die folgende Nacht war gut und am 5. Morgens wurde der Verband gewechselt. Mittags schien die Periode schwach eingetreten zu sein. Abends nahm die Patientin etwas Bouillon. Am 6. trat Aufstossen und Auswerfen von hellrothem Blute aus dem Munde auf. Seit drei Tagen kein Stuhlgang mehr. Der Urin wurde leicht spontan entleert. Periode gering. Am 7. und, da das Wundsekret nicht ganz aseptisch war, auch am 9. wurde der Verband gewechselt und am letzteren Tage die meisten Nähte entfernt. Am 9. Mittags ass sie zuerst ein Hühnchen. Abends war der Urin schwarz gefärbt. Beim Verbandwechsel war der Handspray gebraucht worden. Von da an wurde reichlichere Kost erlaubt und für regelmässige Entleerung alle 2 Tage durch einen Einlauf gesorgt. Am 13. Juli wurden die letzten Nähte entfernt. Die Bauchwunde war solid geheilt, die Lymphdrüsen in der rechten Leistengegend waren geschwellt und bei Druck sehr empfindlich. An den folgenden Tagen trat auch noch Schwellung der linken Inguinaldrüsen und der Cervikaldrüsen auf. Der Appetit wurde besser, die Schmerzen im Unterleibe geringer. Am 19. Juli war sie zuerst ausser Bette. Am 24. Juli hatte sie wieder einen hysterischen Anfall, konnte die Augen nicht öffnen, klagte über Schwächegefühl, Uebelkeiten etc. Am 4. August wurde die Patientin mit einer elastischen Bauchbinde und eingelegten Pelotte entlassen. Ihr Aussehen war gut, die Lymphdrüsen noch angeschwollen.

Blutkörperzählungen am 20. Juli und 3. August ergaben das Verhältniss der weissen zu den rothen wie 1 : 300, beziehungsweise 1 : 400.

Frau B. S. stellte sich mir am 30. Sept. und 21. November 1878 und am 15. Jänner 1879 vor. Sie war nach der Operation mehrere Wochen bei ihren Eltern gewesen und hatte sich daselbst sehr erholt. Nach ihrer Rückkehr in die übrigens recht guten häuslichen Verhältnisse befand sie sich wieder schlechter. Bald nach der Operation soll sie blos 80 Pfd. gewogen haben. Kurz vor ihrem 2. und 3. Besuche stieg das Gewicht auf $86^1/_2$ und 96 Pfd. Die Menstruation trat von Mitte August an pünktlich ein, dauerte bis zu 6 Tagen.

Die Ernährung ist gut. Sie isst besonders Fleich, Suppe, Kaffee, Milch, trinkt viel Wasser, aber keinen Wein, weil dieser angeblich die später zu erwähnenden Anfälle verstärkt; Butterbrod, Kartoffeln verursachen ebenso wie die Aufnahme grösserer Nahrungsmengen Magendrücken. Die Stuhl- und Urinentleerung sei regelmässig. Die Bauchnarbe ist kaum zu sehen, nicht ausgedehnt, bei Druck ebenso wie der ganze Unterleib etwas empfindlich. In der linken Axillarlinie ist noch immer von der 8. Rippe bis zum Rippenbogen eine Dämpfung nachweisbar, die Drüsenschwellung nahm allmälig ab und ist jetzt nicht mehr fühlbar.

Die Blutkörperchenzählung, welche Herr Dr. Heuck mit dem Malassez'schen Apparate wiederholt vornahm, zeigte anfangs vielleicht eine leichte Verminderung der Blutkörperchenzahl, zuletzt aber durchaus normale Verhältnisse. Die Kranke leidet öfter an Nasenbluten, welches manchmal auch Nachts kömmt, ohne jedoch länger anzuhalten. Das linke Bein schwelle manchmal an und erlaube nur langsames Gehen.

Soweit war der Zustand ja recht befriedigend, allein die Frau wird noch immer sehr häufig (oft täglich) von hysterischen Anfällen geplagt, wie sie dieselben allerdings schon seit 5 Jahren hatte. Dieselben sind manchmal stärker, von vollständiger Bewusstlosigkeit begleitet und bis zu $^1/_4$ Stunde dauernd, manchmal blos von 2 Minuten Dauer. Meist unter Frostgefühl stellen sich Schmerzen im Unterleibe ein, als ob sich etwas von links unten hinaufschieben würde, dann kommen Kopfschmerzen, Schwindel, Erstickungsnoth, Ohnmachtsgefühl bis zur Bewusstlosigkeit.

Durch längeren Gebrauch von 2 Gramm Bromkali täglich wurden diese Zustände gebessert, aber nicht beseitigt.

II. Fall. Marie W., 24 Jahre alt, aus Bliesthalheim, war bis zu ihrem 18. Jahre gesund, dann bekam sie Wechselfieber mit Quotidiantypus, das angeblich bald geheilt wurde. Im April 1877 wurde sie schwanger und gebar in Heidelberg im achten Monate der Schwan-

gerschaft. Während der Gravidität magerte sie ab, wurde schwächer und bekam geschwollene Füsse. Ebenso trat Fieber auf, welches bis zur Aufnahme der Patientin in die medizin. Klinik des Herrn Geheimrath Friedreich fortdauerte. Die Entbindung soll von einer langdaueraden Blutung gefolgt gewesen sein. Nach der Geburt wurde zuerst eine grosse Geschwulst im Unterleibe bemerkt.

Bei der Aufnahme in die innere Klinik am 24. November 1877 war der Ernährungszustand mässig, die Haut schlaff, der Herzstoss im 4. Interkostalraume. Sonst Herz und Lungeu normal. Die Leber, vergrössert, reichte in der Mammillarlinie vom oberen Rande der 5. Rippe bis 4 Querfinger unter den Rippenbogen und war bei Druck empfindlich. Die kolossal vergrösserte Milz liess sich genau abgrenzen, ihre Länge betrug etwa 32 Ctm., die Breite 19 Ctm. Es wurde Chininum ferrocitricum und Acidum salicylicum gegeben. Besonders nach dem letzteren Mittel konnte man eine deutliche Verkleinerung der Geschwulst nachweisen, die aber nur kurze Zeit Stand hielt. So mass die Geschwulst am 12. Dezember in der Länge 23 Ctm., in der Breite 13 Ctm. Die Patientin litt an profusen Schweissen. Im Februar 1878 war eine heftige Perisplenitis durch Reiben und Schmerzen zu erkennen. Anfangs Juli wiederholte sich heftiges Nasenbluten. Am 26. Mai wurde die Länge der Geschwulst auf 39 Ctm., Breite auf 22 Ctm. bestimmt.

Am 26. Juli wurde die Patientin der chirurgischen Klinik überwiesen, da ihr Kräftezustand immer abnahm. Da sie selbst die Unheilbarkeit ihres Zustandes einsah, so ging Pat. auf den Vorschlag, die Heilung durch eine, wenn auch lebensgefährliche Operation zu versuchen, ein. Pulsfrequenz 120. Die Temperatur Abends zwischen 38 und 38·5, Morgens um 37 herum. Aus dem Munde kam ein fötider Geruch. Die Schleimhaut gelockert, leicht blutend. Appetit gering. Sie nahm blos flüssige Nahrung. Stuhlgang regelmässig. Druck auf das Sternum sehr schmerzhaft. Die derbe, an der Oberfläche ziemlich glatte Geschwulst hatte an ihrem vorderen Rande eine tiefere und eine seichte Einkerbung. Die Leber reichte 10 Ctm. unter den Rippenbogen. Die Blutuntersuchungen ergaben nach Herrn Dr. Heuck folgende Resultate: Das Verhältniss der weissen zu den rothen Blutkörperchen war am 19. Februar wie 1 : 5, am 5. März wie 1 : 3, am 25. Juli und 4. August wie 1 : 4. Die mit dem Malassez'schen Apparate vorgenommene Zählung ergab in einem Kubikmillimeter Blut am 19. Februar 1,246.000 rothe und 249.200 weisse Blutkörperchen, am 4. August 1,424.000 rothe und 356.000 weisse Blutkörperchen. Die rothen Blutkörperchen im Ganzen von normaler Form, nur finden sich ziemlich viel Poikilocyten. Die weissen meist gross mit 2 — 4 Kernen.

Am 5. August wurde unter streng antiseptischen Massregeln um 10 Uhr die Operation begonnen. Der Schnitt in der Mittellinie war etwa 20 Ctm. lang. Schon in der Bauchwunde mussten 8 Gefässe unterbunden werden. Im mittleren Theile des Epigastriums präsentirte sich die vergrösserte Leber, den Milztumor überlagernd. Ein ziemlich breiter Adhäsionsstrang zwischen Leber und Milz wurde doppelt unterbunden und durchschnitten. Ebenso mnsste ein Netzstrang, welcher die Milz an die Bauchwand befestigte, doppelt unterbunden und durchschnitten werden. Nun erst konnte man frei mit der Hand zwischen Milzoberfläche und Bauchwand eindringen. Die Konvexität der Milz war in grosser Ausdehuung mit der Bauchwand und dem Zwerchfell verwachsen. Da die Adhäsionen schon beim ersten Versuche, sie zn lösen, stark bluteten, beschloss ich, in situ zuerst die Hilusgefässe abzubinden und dann mit dem Tumor loszulösen. Der Bauchschnitt wnrde noch nach oben und unten verlängert, die Milz nach links abgezogen und Leber und Darm durch weiche Schwämme nach rechts zurückgehalten. Den unteren Rand der Milz konnte man etwas aus der Bauchhöhle herausheben und so gelang es, allmälig vom unteren Rande her die einzelnen Portionen des Ligamentum gastro-lienale en masse mit Seide doppelt zu unterbinden und zu durchschneiden. So wurden successive die Verbindnngen der Milzgefässe in 18 grösstentheils doppelt angelegten Massenligaturen abgebunden und durchschnitten. Dabei kamen manchmal Blntungen vor, die durch Schieberpinzetten und Einzelnnterbindungen gestillt wurden. Bei der 14. Ligatur, die dem Pankreasschwanze am nächsten lag, kam die periphere Ligatnr so nahe an die Milz, dass sie nach der Durchschneidung abglitt. Die profuse Blutung aus dieser so geöffneten Milzvene konnte blos dadurch bemeistert werden, dass der Assistent während der folgenden Akte fortwährend seine Finger auf diese Venenöffnung drückte.

Nun erst löste ich mit der flachen Hand die Geschwnlst von der Bauchwand und dem Zwerchfell und entfernte sie. Verschiedene blutende Gefässe am Stiele und an der Bauchwand mussten gefasst und unterbunden werden. Toilette des Peritoneums, Schlnss der Bauchwunde durch 11 tiefe und 15 oberflächliche Nähte. Listerverband. Die Operation dauerte 2 Stunden 10 Minuten. Die Temperatur nach der Operation war 36·7, Puls 132, Respiration 68. Aus der Narkose erwacht, schrie die Patientin laut und strampelte mit Händen und Füssen. Nach einer Morphiuminjektion (0·01) schlief sie wieder ein. Nach 10 Minuten wachte sie wieder auf und schrie wieder. Etwas Champagner verursachte Erbrechen. Abermals eine Morphiuminjektion (0·01). Um 1 Uhr Respiration 52, Puls 132, aber schwächer. Starker Schweiss im Gesichte. Um 1 Uhr 20 Min. Puls nicht fühlbar, die Extremitäten kühl.

Um 2 Uhr trat Kollaps ein, das Gesicht wurde cyanotisch.

Moschustinktur wurde injizirt. Der Kollaps nahm zu, die Respiration wurde schnappend und um 2 Uhr 30 Min. trat der Tod ein.

Sektionsbefund: (Prof. Arnold.) Die exstirpirte Milz war 34·3 Ctm. lang, 19 Ctm. breit, 9 Ctm. dick. Gewicht des blutleeren Organes 3886 Grm. Die Oberfläche mässig gewölbt, von zahlreichen Pseudomembranen bedeckt. Der hintere Rand glatt, der vordere zeigt nahe dem unteren Ende 2 Einkerbungen. Am langgestreckten Hilus treten zahlreiche Arterien und bis daumendicke Venen ein und aus. Das Milzgewebe ist auf dem Durchschnitte grauroth, mässig blutreich, mittlerer Konistenz. Die trabekulare Zeichnung tritt zurück, die Pulpa gleichmässig hyperplastisch.

Aus dem übrigen Befunde heben wir hervor: Allgemeine Blässe und Blutleere der Organe. Im kleinen Becken und in der Milzgegend beträchtliche Mengen eines schmierig-breiigen, grauröthlichen, auffallend hellen, himbeergeléeartigen Blutes. Das Peritoneum parietale in der Gegend des Schnittes, ebenso wie das kleine und Theile des grossen Netzes blutig imbibirt. Das Diaphragma ist an seiner unteren Fläche mit zahlreichen Pseudomembranen besetzt, die hämorrhagisch infiltrirt sind. Ebenso finden sich am linken Leberlappen blutig infiltrirte Pseudomembranen. Bei der Wasserinjektion in Aorta und Pfortader verschliessen die Ligaturen zwar vollständig die grösseren Gefässe, allein aus den durchschnittenen und durchrissenen Pseudomembranen quillt Wasser in grosser Menge. Im Herzen dasselbe schmierige, grauröthliche Blut. Die Leber sehr gross, blass, das interacinöse Gewebe verbreitert, gelblich, Gewicht 2670 Grm. Das Sternum auf dem Durchschnitte graugelb verfärbt und entleert bei Druck eine eiterähnliche Masse.

* * *

3. Der Fall des Herrn Dr. A. Martin (genau nach seinem Manuskripte).

Pauline B., eine kleine, in Folge frühzeitiger Rhachitis kyphoskoliotische 31jährige Person, war seit dem 11. Jahre menstruirt, einige Zeit darnach blieben angeblich nach einem während der Regel genommenen Bade die Menses fast ein ganzes Jahr hindurch aus, während die Patientin an periodischen Oedemen, Schmerzen im Leibe u. dgl. mehr litt. Die Menstruation stellte sich dann nach dem Gebrauche von allerhand Hausmitteln wieder ein und war regelmässig. 21 Jahre alt, hatte die Pat. einen kurzen Anfall von Gelenksrheumatismus zu überstehen und hat von dieser Zeit her an Herzklopfen gelitten. Sie gebar zweimal 1871 und 1875, das erste Mal mittelst Forceps, das zweite Mal spontan. Im letzten Wochenbette, das ich ebenso wie die letzte Entbindung beobachtet habe, war Pat. zunächst sehr wohl. Am 9. Tage fand sich eine hochgradige Lochiorrhœa bei

Anteflexio uteri. Nach dem Gebrauche von Lohebädern und Secale machte die Involution rasche Fortschritte. Als Pat. nun zu ihrer häuslichen Beschäftigung zurückkehrte, stellten sich intensive Schmerzen in der linken Seite des Leibes ein, zugleich entwickelten sich die Erscheinungen einer Endocarditis mitralis, welche die Pat. bei ihrem ganz deformen Thorax sehr inkommodirten. Während dieser Zeit wurde zuerst eine Wandermilz diagnostizirt; doch waren die mit derselben zusammenhängenden Beschwerden so geringfügig, dass die Pat. sich ohne Wiederstreben dieser so seltenen Eigenthümlichkeit wegen klinisch demonstriren liess. Ihr Allgemeinbefinden war dabei nichts weniger als befriedigend; sie blieb hager, die Beschwerden des Vorfalls, wie sie sich bald nach der zweiten Entbindung eingestellt hatten, hinderten sie bei jeder Arbeit; die Verdauung war unregelmässig, die Herzpalpitationen traten sehr häufig auf, eine chronische Metritis gesellte sich hinzu. Alle diese Beschwerden bewirkten, dass die Pat., als sich schliesslich noch ausserordentlich profuse Menses einstellten, nahezu arbeitsunfähig wurde. Sie liess sich zu gleicher Zeit in den verschiedensten klinischen und poliklinischen Instituten der Universität behandeln — ohne die geringste Erleichterung. Ende des Jahres 1876 stellten sich zuerst ausser den Unterleibsbeschwerden, welche mit der Wandermilz in Verbindung zu stehen schienen, Schmerzen in dieser selbst ein; es wurden ihr die verschiedensten Mittel, Einreibungen, subkutane Injektionen, Kataplasmen u. dgl. m., ohne dauernden Erfolg angerathen. Im Gegentheil stellte die Pat. bei ihren Besuchen meiner klinischen Sprechstunden stets in den Vordergrund ihrer Klagen, dass die Schmerzen in der Milz mehr und mehr zunehmen. Wiederholte mikroskopische Untersuchungen des Blutes liessen eine Veränderung der Blutbeschaffenheit nicht erkennen, weder in dem Verhalten der weissen zu den rothen Blutkörperchen *) (es erschienen bei 3 mikroskopischen Untersuchungen des Blutes, welche in den verschiedensten Zeiten der Menopausen vorgenommen wurden, stets 9—14 weisse Blutkörperchen im Gesichtsfelde. Ein Malassez'scher Apparat konnte nicht beschafft werden), noch in der Beschaffenheit dieser selbst. Der sehr oft demonstrirte Befund liess an der Natur des in der Abdominalhöhle sehr leicht zu dislocirenden Organes nicht den geringsten Zweifel aufkommen. Hinter den sehr dünnen Bauchdecken konnte man sehr deutlich die Milz vollständig zwischen den Fingern fassen. Der Hilus des kaum vergrösserten Organes mit seinen stark pulsirenden Gefässen und mehrere kleine Einkerbungen des Randes waren unverkennbar durchzufühlen. Zugleich war durch Perkussion die Abwesenheit der Milz von ihrer normalen Stelle festzustellen.

---

*) Gowers, 797, The Lancet. 1. Dez. 1877. Ein neuer Apparat zum Zählen der Blutkörperchen.

Nach längerer Bettruhe hingegen verschwand die Milz unter den Bauchdecken und war dann gelegentlich auch wohl perkutorisch an ihrer normalen Stelle nachzuweisen, bei anderen Untersuchungen konnte ihr Verbleib nicht festgestellt werden. Nach längerem Hin- und Hergehen lag die Milz derartig mit ihrer unteren Spitze nahe dem Beckeneingange, dass diese von der Vagina aus auch ohne kombinirte Untersuchung gefühlt werden konnte. Bei einem leisen Druck von oben war sie nahezu vollständig an der Seite neben oder hinter dem Uterus ins kleine Becken herabzuschieben. Der Uterus selbst lag leicht retrovertirt, war dick, aber klein mit deform gewulsteten Muttermundlippen. Bei jeder Anstrengung der Pat. trat die Scheide als eine halbapfelgrosse Geschwulst vor die Rima hervor, welche wesentlich von der hinteren Scheidewand gebildet wurde. Der Uterus selbst rückte bis in den Introitus herunter, so dass seine Muttermundlippen hier sichtbar wurden. Naturgemäss musste jede medikamentöse Therapie erfolglos bleiben, wenn diese Schmerzen von der Milz ausgingen. Und daran glaubte ich nicht zweifeln zu dürfen. Auf die eigenen Angaben der Pat. will ich dabei weniger Werth legen, obwohl sie, sonst ein kluges Frauenzimmer, durch alle möglichen Querfragen sich nicht davon abbringen liess. Die Berührung des dislocirten Organes war stets sehr empfindlich, sie blieb es, auch wenn gegen anderweitige Berührung, selbst unsanfter Art die Pat. durch Chloroform schon unempfindlich geworden war. Solange die Milz in ihren normalen Platz zurückgedrängt werden konnte, hörten die Schmerzen auf, sie begannen sofort, wenn die Pat. aufstand, und wurden um so intensiver, je länger Pat. herumging.

Um die Zeit der Verdauung exacerbirten die Schmerzen ebenfalls. Nahm ich nun noch dazu, dass die Milz ursprünglich, als sie etwa vor 1 Jahr (ich hatte Pat. seit der letzten Entbindung ab und zu gesehen) nur wenig dislocirt werden konnte, gar keine Schmerzen verursachte, auch gegen Druck unempfindlich erschien, dass erst mit der freieren Beweglichkeit die Schmerzen sich einstellten, so musste ich zwei Quellen dieser Beschwerden annehmen. Einmal eine Veränderung in der Milz selbst: eine solche konnte gewiss zunächst auch ohne Volumsvergrösserung vor sich gehen, und ich dachte dabei auch an die perisplenitischen Prozesse, die sich so reichlich an den entfernten Organen fanden; mehr noch dachte ich allerdings der Möglichkeit von Veränderungen im Parenchym selbst, u. z. an eine maligne, wie sie die spätere Untersuchung nicht bestätigt hat. Andererseits mussten aber die Schmerzen sicher auch bedingt sein durch die Zerrung, welche das immerhin schon für seinen Stiel schwere Gebilde in diesem und damit an dem peritonealen Ueberzuge der ganzen Nachbarschaft ausübte. Und die Klagen der Pat. liessen allerdings die

Deutung peritonealer Schmerzen zu, indem sie angab, dass bei stärkeren Schmerzparoxysmen Erbrechen einzutreten pflege.

Wenn nun die Schmerzen bedingt wurden durch Veränderungen in der Milz selbst, die also vor der Operation mit Sicherheit nicht nachzuweisen waren, und wenn die Dislokation als solche vermöge der Zerrung am Peritoneum zum Theil sicher für diese Schmerzen verantwortlich gemacht werden musste, so konnte therapeutisch nur in der Entfernung der Milz selbst eine Abhilfe gegeben sein.

An der Möglichkeit der Milzexstirpation war in diesem Falle kein Zweifel. Denn selbst, wenn etwa mit der Milz der Magen sich dislocirte, was aber nicht mit Bestimmtheit nachzuweisen war, musste die Ablösung derselben bei der unbezweifelbaren Verschiebung dieser Insertionsstelle (bis in die Bauchwunde hinein) eine leichte erscheinen. Weiter aber war kein Grund erfindlich, warum die Auslösung nicht analog der von Ovarientumoren sollte vorgenommen werden können, sei es, dass der Stiel wohlgebildet und nur von den gewöhnlichen Milzgefässen durchzogen war — wie es sich schliesslich ja herausstellte — sei es, dass er verdickt erschien und durch Adhäsionen aller Art mit der Nachbarschaft verbunden war. Unter antiseptischen Kautelen war also gegen die Operation selbst nichts einzuwenden. Dass aber hinsichtlich des damit gethanen Eingriffes in die Oekonomie des Gesammtorganismus der Pat. eine wesentliche Gefahr nicht drohe, mussten die P é a n'schen Resultate und die physiologischen Lehrbücher verbürgen, welche letztere über die Funktion des Organes uns auch heute noch vollständig im Unklaren lassen.

In Anbetracht nun, dass dem Leiden der Pat. in anderer Weise nicht beizukommen war, dass die Pat. durch diese Schmerzen in bedenklichster Weise in ihrer Existenz beeinträchtigt erschien, dass diese Schmerzen ihr den Schlaf bei Nacht und bei Tage die Arbeitsfähigkeit nahmen, musste zunächst jedes Mittel berechtigt erscheinen, das Aussicht auf Erlösung bot. Und da die Exstirpation unter den gegebenen Umständen auf erhebliche Schwierigkeiten nicht stossen konnte, so entschloss ich mich, diese Operation, zu der ich mich der Zustimmung befreundeter Kollegen versichert, der Pat. vorzuschlagen. Verzweifelt, wie sie war, ging sie ohne Zögern darauf ein, obwohl ich ihr die Gefahr, welche möglicherweise mit der Operation und einem derartigen Eingriffe in die ganze Oekonomie des menschlichen Körpers verbunden sein könnte, vorgestellt hatte. Nur mit Mühe konnte ich sie überreden, dass zunächst noch eine Menstruation abzuwarten sei. So schritt ich dann am 13. Mai 1877 zur Operation. Dieselbe wurde unter strenger Beobachtung der antiseptischen Kautelen vorgenommen, nachdem die Pat. reichlich purgirt war. Nachdem die Milz in der Mittellinie dicht unter die Bauchdecken geschoben und diese damit nun hervorgedrängt worden, wurde der Schnitt auf dieser

Stelle oberhalb des Nabels bis zu diesem hin in der Ausdehnung von 10 Ctm. angelegt. Unter der Oeffnung präsentirte sich zunächst das Netz, welches ebenso wie das Peritoneum massenhafte, grosse, stark injizirte Gefässe enthielt. Die Milz selbst war zunächst nicht wahrzunehmen, während der vorsichtigen Durschneidung des Bauchfelles war sie der assistirenden Hand entschlüpft. Ich musste desshalb die Hand zwischen den Darmschlingen hindurch zu der gewöhnlichen Ansatzstelle des Organes führen und erreichte dieses nicht ohne Mühe endlich auch. Noch schwerer war es, die Milz nun hervorzuführen. Als dies endlich gelungen war, konnte das ziemlich schwere Organ nun leicht aus der Bauchwunde herausgehoben werden. An seinem Hilus inserirten 3 unter dem durchsichtigen Peritonealüberzuge deutlich von einander zu unterscheidende Gefässgruppen, welche in der Ausdehnung von ungefähr 6 Ctm. vollständig ausser Verbindung mit Nachbargebilden waren. Die unterste Gefässgruppe enthielt nur Eine Arterie. Dieselbe liess sich leicht umstechen und unterbinden, sodann wurde die mittelste Gruppe umstochen, in ihr die beiden gänsekielstarken Venen, zuletzt die oberste Gruppe. Bei der Umstechung der letzteren war wahrscheinlich ein ganz kleines Gefässchen mitangestochen worden; denn im Augenblicke selbst entwickelte sich rings um diese dritte Gefässgruppe ein massenhaftes Hämatom, welches sich zwischen den Peritonealblättern bis an die Milz selbst und andererseits tief hinab erstreckte. Zudem riss der Faden bei der Unterbindung; ein zweiter lag sicher. Von dem subserösen Blutergusse waren nur wenige Tropfen flüssigen Blutes nach aussen gelangt. Um aber jede weitere Nachblutung mit einiger Sicherheit wenigstens auszuschliessen, wurde dicht unter die drei Ligaturen eine sie umfassende Massenligatur gelegt. Die Milz wurde dann abgeschnitten, es entleerte sich nur wenig Blut aus derselben, der Stiel selbst blutete nicht. Was von dem Blutergusse an der dritten Ligaturstelle noch zu entfernen war, wurde beseitigt, dann der unter der Ligatur mächtig anschwellende Stiel versenkt, nachdem die Ligaturen kurz abgeschnitten. Die Bauchhöhle war rein, die Bauchdecken wurden geschlossen, ein antiseptischer Kompressivverband darauf gelegt. 28 Minuten nach Beginn der Operation lag die Pat. im gewärmten Bette. Die Chloroformnarkose war zweimal durch Brechversuche gestört. Zur Unterbindung hatte ich mich geflochtener Seidenfäden bedient, die vorher in einer zweiperzentigen Karbollösung gelegen. Die Rekonvaleszenz erfolgte ohne jegliche Fieberreaktion. Der an Morphium gewöhnten Pat. wurden während der ersten vier Tage Morgens und Abends kleine subkutane Einspritzungen gemacht (je 0·008 und 0·01 Morph. enthaltend). Das subjektive Befinden war durchaus befriedigend, zumal als die Pat. vom zweiten Tage an eine kräftigere Kost erhielt. Während des ersten Tages erhielt die Pat. nur Eispillen. Mit Rück-

sicht auf die stets stockende Verdauung wurden ihr vom zweiten Tage an regelmässige Klystiere gesetzt. Die Euphorie der an sich sehr übermüthigen Person war derartig, dass, wie ich allerdings erst später erfuhr, sie schon am 5. Tage eine momentane Abwesenheit der Wärterin benützte, um aufzustehen und aus dem Fenster zu sehen. Bei dem am 4. Tage vorgenommenen Verbandwechsel war die Wunde fast vollständig per primam geheilt. Am neunten Tage konnte ich der Pat. die Erlaubniss, aufzustehen, nicht versagen, am eilften fand ich sie bei meiner Ankunft in meiner Klinik sehr vergnügt in der Sonne vor der Thür sitzen.

Die Milz war nur um ein Geringes grösser und schwerer als normal; sie war dicht bedeckt von sternförmigen frischen und älteren oberflächlichen Narben perisplenitischer Prozesse, unter welchen das Parenchym mit dem peritonealen Ueberzuge wenig verklebt erschien. Das Parenchym der Milz hingegen, ihre Gefässe und das in ihnen enthaltene Blut waren in keiner Weise pathologisch verändert.

Die Pat. selbst erfreute sich fortdauernd des besten Wohlbefindens; keine ihrer gewöhnlichen Funktionen zeigte die geringste Störung. Genau vier Wochen nach der letzten Menstruation, am 17. Tage p. operationem, stellten sich intensive Molimina menstrualia ein, ohne dass Blut dabei abging. Die Molimina erschienen um so intensiver, weil Pat. sich durch einen groben Diätfehler einen lebhaften Magendarmkatarrh zugezogen hatte, von dem sie sich erst nach fünf Tagen vollständig erholte.

Diese rasche Rekonvaleszenz musste um so mehr überraschen, als ich bei der doch sehr wahrscheinlichen Länge des Stieles der Wandermilz eine ungewöhnliche Trombenbildung fürchtete und besorgte, dass von dieser aus bei ihrer Nähe der grossen Gefässstämme ernste Schwierigkeiten sich entwickeln würden. Weiter aber war gewiss zu befürchten, dass bei starken Temperatursteigerungen die Mitralaffektion sich bemerklich machen würde. Nichts von Alledem liess sich erkennen.

Drei Wochen p. op. gab sich die Pat. wieder ihrer häuslichen Beschäftigung hin, die Beschwerden, welche früher der Pat. Tag und Nacht keine Ruhe gelassen, waren verschwunden; sie war in keiner Weise von ihrer Bauchwunde gestört, der Leib selbst war auf intensiven Druck nicht empfindlich. Zunächst waren auch die Vorfallbeschwerden beseitigt, wie das bei der immerhin für die Pat. ungewöhnlich langen Bettruhe natürlich erschien. Erst nach Wochen traten dieselben wieder stärker hervor, augenscheinlich in Folge der übermüthigen Bemühungen der Pat., ihre erstarkende Kraft zu zeigen.

Die Menstruation trat 6 Wochen nach der Operation auf, in geringerer Intensität als früher. Die Verdauung der Patientin war eine regelmässige; der Appetit entsprach dem, was man bei genesenden

Individuen der arbeitenden Klasse in Krankenhäusern zu beobachten pflegt.

Die Herzaffektion, welche zeitweise lebhafte Beschwerden verursachte, trat zunächst in den Hintergrund. Die lauten systolischen Geräusche blieben unverändert. Schon früher waren manchmal solche von Beschwerden freie Intervalle vorhanden.

Die Blutuntersuchung ergab durchaus keine Abnormität.

* * *

Ueber die zwei Fälle von Th. Sp. Wells (Nr. 18 und 19 der Nedopil'schen Tabelle) erhielt ich von dem berühmten Operateur die folgenden brieflichen Mittheilungen:

4. Fall. Eine Frau von 52 Jahren wurde 1873 operirt. Ihre Milz wog 9 Pfund. Die Gefässe wurden durch Seidenligaturen unterbunden. Tod am 5. Tage an Peritonitis.

5. Fall. Th. Sp. Wells operirte 1876 eine Frau von 27 Jahren, deren Milz 11 Pfund wog. Tod wenige Stunden nach der Operation durch primäre Nachblutung. Die Gefässe wurden mit Seide unterbunden. Ein kleiner Zweig der Milzarterie und ein kleiner Ast, der zum Pankreas führte, war übersehen worden und blutete nach Verschluss der Wunde, obgleich die Blutung vorher ganz zu stehen schien. Es bildete sich ein sehr grosses Coagulum, welches hinter dem Ligamentum gastro-lienale versteckt lag.

Ueber das spätere Befinden der Kranken nach der Milzexstirpation finden wir zuerst einen genauen Bericht in E. Barrault's „Etude sur la valeur de la Splénotomie" (Thèse de Paris 1876). Ueber die erste der von Péan Operirten berichtet er:

Im März 1869 (18 Monate nach der Operation) wurde Frl. Ad. Cenily von Robin untersucht. Ihr Befinden lässt nichts zu wünschen übrig. Menstruation regelmässig, 10 Tage dauernd. Appetit und Verdauung normal. Keine Lymphdrüsenvergrösserung. Die Zahl der weissen Blutkörperchen zu den rothen wie 1 : 200 bis 1 : 260. Die rothen Blutkörperchen etwas grösser (0·0080). Nach einer Untersuchung desselben Forschers am 5. August 1876 hatten die weissen Blutkörperchen abgenommen (1 : 300) und die meisten rothen hatten die normale Grösse. Auf ein kleines sphärisches Blutkörperchen kamen 20 bikonkave von normaler Grösse.

Auch bis in die jüngste Zeit ist der Zustand ein sehr befriedigender. Die Verdauung ist ganz normal, nur beim Genusse grosser Flüssigkeitsmengen (z. B. 2 Liter) fühlt sie eine starke Anschwellung im linken Hypochondrium, die von Barrault als supplementäre Anschwellung der grossen Unterleibsgefässe für die mangelnde Milz ge-

deutet wird (?). Allein auffällig ist eine sehr erhöhte Nervosität. Sie vor 2 Jahren litt sie an nervösen Schmerzen und Herzpalpitationen. Dieselben sind jetzt verschwunden und werden ersetzt durch das häufige Auftreten einer Urticaria. Die Erregbarkeit ist sehr gross und heftige Eindrücke machen die Kranke nicht nur zittern, sondern veranlassen auch eine atypische Menstruation, die denselben Verlauf nimmt, wie die regelmässige Menstruation, ohne dass das Erscheinen der letzteren dadurch alterirt würde. Sie neigt sehr zu Zorn und Furcht, so dass sie selbst im Schlafe nicht allein in einem dunkeln Zimmer verbleiben kann.

Die zweite Operirte (Frau Delvest) sah $3^1/_2$ Monat nach der Operation viel besser aus, als vorher; sie war fetter geworden, das vorher gelbliche Kolorit war frischer geworden, sie schien selbst gewachsen zu sein (?) Der Appetit liess zu wünschen übrig. Sie ass dreimal des Tages, jedoch widerstand ihr Fleisch noch immer, wie vor der Operation. Wein mit Wasser war ihr einziges Getränk und das in kleinen Mengen, da sie öfter durch das Gefühl von Völle im Epigastrium geplagt wird. Von Uebelkeiten wurde sie durch täglich vorgenommene kalte Abreibungen befreit. Die Leber war ebenso wie bei der vorigen Patientin normal, die Lymphdrüsen waren nicht vergrössert. Sie verlor ziemlich viel Haare. Ein systolisches Geräusch an der Herzspitze. Der Unterleib war noch ausgedehnt. In der Milzgegend sonorer Schall. Die Regeln hatten sich noch nicht eingestellt. Ebenso wie die erste Patientin Péan's war sie sehr nervös, mochte nicht allein bleiben, weniger aus Furcht, als weil schwarze Gedanken, selbst bis zum Selbstmord, sie bedrängten. Sie litt oft an neuralgischen Schmerzen, und zwar häufiger links als rechts, aber an den verschiedensten Körpergegenden. Eine Blutuntersuchung am 5. August 1876 (Robin) zeigte die Grösse der rothen Blutkörperchen entschieden gegen jene gesunder Menschen vermehrt (0·008—0·0085). Der zehnte Theil der rothen Blutkörperchen war jedoch viel kleiner (0·004—0·006), sphärisch dunkler roth, aber ebenfalls ohne Kerne. Weisse Blutkörperchen waren etwa 1 auf 200 rothe. Die kleinen weissen Blutkörperchen (Globulins) waren spärlich vorhanden (1 auf 20 gewöhnliche).

* * *

Wir besitzen somit Nachrichten über das Befinden der Kranken von Péan 9 Jahre, beziehungsweise $3^1/_2$ Monate, von Martin über 1 Jahr, von mir 6 Monate nach der Operation. Sie beweisen wieder die schon längst bekannte Thatsache, dass der Mensch ohne Milz leben kann, ohne dass eine wesentliche Störung seiner Funktionen dadurch bedingt wäre. Die angeführten Veränderungen im Blute sind so unbedeutender Natur und bilden sich so vollkommen zurück,

dass sie allein die Folge des operativen Eingriffes sein können (Schift). Auch die vorübergehende Lymphdrüsenschwellung, welche von mir, ebenso wie von manchen älteren Beobachtern und Experimentatoren wahrgenommen worden ist, scheint keine konstante Folge der Milzexstirpation zu sein. Wenigstens finde ich weder bei Péan noch bei Martin eine solche notirt.

Auch bezüglich der Verdauung ist keine konstante Anomalie zu verzeichnen. Meine Patientin verträgt weder Butterbrod, noch Kartoffeln, während die zweite Patientin Péan's wieder kein Fleisch essen mag. Seine erste, ebenso wie die Patientin Martin's erfreuten sich normaler Verdauung. Wenn somit die Milz die von Schiff angenommene hohe Bedeutung für die Pankreasverdauung besitzt, so wird sie durch den Organismus durch vikariirende Organe ebenso ersetzt, wie z. B. die Ausschaltung der Magenverdauung vom lebenden Hunde überwunden werden kann. Auffallend ist die hochgradige Nervosität, welche sowohl bei den Kranken Péan's, als bei der meinigen vorhanden ist. Barrault scheint geneigt zu sein, dieselbe auf die Operation zurückzuführen, obgleich er es nicht ausdrücklich sagt. Bei meiner Kranken ist diese Nervosität seit der Operation vielleicht etwas grösser geworden, allein sie bestand schon vorher. Was den Nutzeffekt der Operation betrifft, so scheint es bei allen vier Kranken wohl keinem Zweifel zu unterliegen, dass die Beschwerden und Gefahren, welche von der beweglichen oder vergrösserten und schmerzhaften Milz drohten, dauernd beseitigt worden sind.

Wie mein erster Fall zeigt, kann die Diagnose eines Milztumors grosse Schwierigkeiten bieten. Auch in dem zweiten Péan'schen Falle war die Diagnose nicht vollkommen sicher vor der Eröffnung des Bauchfelles; der erste Fall Péan's wurde bekanntlich vor der Operation für einen Ovarientumor gehalten. Bei weniger beweglichen Tumoren der linken Seite wird man durch wiederholte sorgfältige Untersuchung wohl im Stande sein, zu bestimmen, ob die linke Flexura coli vor oder hinter der Geschwulst liegt. Im ersten Falle dürfte es sich um Nierentumor, im zweiten um Milztumor handeln. Genaue wiederholte Perkussion, wiederholte Wasserinjektionen können dabei behilflich sein. Bei einem grossen Nierencarcinom gab mir der intelligente Patient selbst an, dass er fühle, wie die Darmgase kurz vor ihrer Entleerung auf der Oberfläche der Geschwulst unter den Bauchdecken sich hinbewegten. Die Differential-Diagnose

einer linksseitigen Wanderniere und eines beweglichen Milztumors wird dann oft unmöglich sein, wenn selbst die Form zu Täuschungen Veranlassung gibt.

Bezüglich der Indikation habe ich den Nedopil'schen Erörterungen nicht viel hinzuzufügen. Die Wandermilz gibt nach den vorliegenden Erfahrungen unzweifelhaft die Indikation zur Entfernung des Organes ab, sobald die Symptome sehr lästig sind und durch Bandagen nicht beseitigt werden können. Bezüglich des leukämischen Milztumors werden wir jetzt nach 13 traurigen Erfahrungen die Indikation denn doch sehr vorsichtig halten müssen. Die späten Stadien, bei denen schon hämorrhagische Diathese, hochgradige Cachexie und Uebergreifen des Prozesses auf andere Organe konstatirt werden kann, sind in Zukunft von der Operation auszuschliessen. Es muss zukünftigen Studien vorbehalten bleiben, ob man schon in einem früheren Stadium die absolut sichere Diagnose und Prognose der Leukämie zu machen im Stande ist, wo die Chancen für einen so schweren operativen Eingriff noch günstig sind.

Die Technik der Operation wird nicht durch die Erfolge der immerhin seltenen Milzexstirpation allein entschieden werden. Die jeweil geltenden Grundsätze bei den übrigen Bauchoperationen, besonders bei der so viel häufigeren Ovariotomie, werden auch für die Laparosplenotomie massgebend sein. Da ich auch in dieser Beziehung in den letzten Jahren Gelegenheit hatte, reiche Erfahrungen zu sammeln, so erlaube ich mir, meine Meinung über das beste Verfahren der Milzexstirpation auszusprechen.

Ich halte die strengste Befolgung antiseptischer Regeln, am besten mit vorsichtiger, aber ausreichender Verwendung der Karbolsäure nach Lister's Prinzipien, erhöhte Temperatur des Operationsraumes und die übrige für Bauchoperationen übliche allgemeine Diätetik für nothwendig.

Obgleich so erfahrene Chirurgen, wie Küchler, Sp. Wells, Ph. Bryant, den Bauchschnitt nach aussen vom geraden Bauchmuskel verlegten, so halte ich doch den Péan'schen Schnitt in der Mittellinie für besser. Man hat hier freien Spielraum vom Brustbeine bis zur Schamfuge und, wenn Verwachsungen der Geschwulst mit der Konkavität des Zwerchfells vorhanden sind, so werden dieselben, da sie vom Rippenrande gedeckt sind, nicht viel zugänglicher, wenn man den nothwendiger Weise kürzeren Schnitt um 3 Querfinger weiter nach links verlegt. Wenn man in einem solchen Falle nicht lieber, wie Nedopil es vorschlägt, die Operation auf-

eben will, würde ich es chirurgisch für gerechtfertigt halten, ähnlich wie Gussenbauer es bei seiner Darmresektion gemacht hat, einen zweiten Schnitt durch die Bauchwand zu machen, der, etwa vom Nabel ausgehend, rechtwinklig zu dem Medianschnitte nach der linken Lumbalgegend geführt wird.

Als zweiter Akt wäre das Hervorziehen der Milz aus der Bauchhöhle zu betrachten. Wie der Fall Martin's beweist, kann das Auffinden einer kleinen Wandermilz Schwierigkeiten machen.

Leichte Adhäsionen werden sich mit der flachen Hand lösen lassen. Festere Verwachsungen werden bei dem Versuche, sie zu trennen, leicht zu Zerreissungen des Milzgewebes Veranlassung geben. Ich habe desshalb in meinem zweiten Falle zuerst in situ die Hilusgefässe unterbunden und dann erst die Verwachsungen gelöst. Nichtsdestoweniger trat bei der vorhandenen hämorrhagischen Diathese der Tod durch Verblutung aus den durchrissenen Gefässen der Pseudomembranen ein. Wenn man bei hämorrhagischer Diathese überhaupt den Bauch aufgeschnitten hat und feste Verwachsungen der Milz findet, wird man desshalb gut thun, dem Nedopil'schen Rathe zu folgen und die Bauchhöhle wieder zu schliessen. Besser ist es, man schneidet unter solchen Verhältnissen den Bauch gar nicht auf.

Wenn die Milz aus der Bauchhöhle entbunden ist, muss man sich in Acht nehmen vor zu starker Zerrung des Stieles, da die dünnwandigen Venen sonst leicht reissen. Ich halte desshalb auch eine Drehung des Stieles (die im ersten Falle Sp. Wells' die Zerreissung einer starken Vene verursachte) oder das Umlegen eines Ekraseurs nicht für zweckmässig. Dass man jedoch bei grosser Vorsicht selbst einen Drahtschnürer mit Erfolg anwenden kann, beweist der zweite glückliche Fall Péan's. Nichtsdestoweniger glaube ich, dass die beste Stielbehandlung in der Massenligatur der Gefässe des Lig. gastro lienale mittelst gut desinfizirter Seide und Versenkung der kurz geschnittenen Ligaturen besteht.

Martin und ich erzielten mit dieser Methode Erfolge. Péan versenkte in seinem ersten Falle ebenfalls den Stiel, den er mit 4 Silberdrahtligaturen umschlossen hatte. Wie Martin mit Recht betont, ist die extraperitoneale Stielbehandlung zu verwerfen, weil die Zerrung am Magen und an den grossen Gefässen des Stieles unangenehme Komplikationen herbeiführen kann. Wenn man die zur Umschnürung verwendete Seide vorher eine halbe Stunde lang in 5%igem

Karbolwasser kocht, dann in 2% igem Karbolwasser ab schwenkt, heilt sie ohne Reaktion in der Bauchhöhle ein. Ich habe allen Grund, mit dieser Stielversorgung bei meinen Ovariotomien zufrieden zu sein. In wie viel Portionen die Hilusgefässe abzubinden sind, hängt von der Breite des Stieles ab. Da ich in meinem zweiten Falle die Milz vor der Unterbindung nicht entbinden konnte, habe ich ganz abnorm viele Ligaturen gebraucht, weil sich das Lig. gastrolienale nicht vorher zusammenfalten liess. Wenn nicht alle Stielgefässe vor der Abtrennung der Milz unterbunden werden können, muss man nothwendigerweise auch periphere Ligaturen anlegen, um den Blutverlust aus den Milzvenen zu verhindern. Bei sehr kurzem Stiele würde ich kein Bedenken tragen, nach dem Vorschlage Billroth's den Schwanz des Pankreas mit in eine Ligatur zu fassen. Martin empfiehlt, in einem solchen Falle lieber einen Knopf von Milzgewebe zurückzulassen, um das Abgleiten der Ligaturen zu verhindern. Die Behandlung der übrigen Adhäsionen, die Toilette des Bauchfelles, die Bauchnaht, Verband und Nachbehandlung unterscheiden sich in nichts von diesen Akten bei der Ovariotomie.

Nachtrag.

Frau Betty S. stellte sich mir zuletzt am 2. April 1879 vor. Das Aussehen so ziemlich wie das letzte Mal. Die Menses waren regelmässig und dauerten 5—6 Tage. Die nervösen Erscheinungen haben sich nicht geändert. In den letzten Wochen hat sich manchmal unter Brechbewegung etwas dunkles Blut im Munde eingestellt. Dyspeptische Erscheinungen lassen sich vielleicht auf ein kleines Ulcus ventriculi zurückführen. Die Cervikaldrüsen sind leicht geschwellt. Die Blutkörperchenzählung ergab in einem Kubikmilimeter 3,916.000 rothe und 8900 weisse Blutkörperchen.

Druck der k. Wiener Zeitung. — Selbstverlag des Verfassers.